



JOHN T. HANSEN

NETTER ANATOMIA PARA COLORIR

TRADUÇÃO DA
2ª EDIÇÃO



*J. Netter
M.D.*

SAUNDERS



ELSEVIER



Netter Anatomia **Para Colorir**

2ª Edição

Netter Anatomia **Para Colorir**

2ª Edição


John T. Hansen, PhD

Professor of Neurobiology and Anatomy
Associate Dean for Admissions
University of Rochester School of Medicine and Dentistry
Rochester, New York

ARTISTAS

Arte baseada na coleção de ilustrações de **Frank H. Netter, MD**,
www.netterimages.com

Modificado para colorir por
Carlos A.G. Machado, MD
e
Dragonfly Media Group



© 2015 Elsevier Editora Ltda.

Tradução autorizada do idioma inglês da edição publicada por Saunders – um selo editorial Elsevier Inc.

Todos os direitos reservados e protegidos pela Lei 9.610 de 19/02/1998.

Nenhuma parte deste livro, sem autorização prévia por escrito da editora, poderá ser reproduzida ou transmitida sejam quais forem os meios empregados: eletrônicos, mecânicos, fotográficos, gravação ou quaisquer outros.

ISBN: 978-85-352-8158-3

ISBN (versão eletrônica): 978-85-352-8284-9

Copyright © 2014, by Saunders, an Imprint of Elsevier Inc.

This edition of Netter's Anatomy Coloring Book, second edition by John T. Hansen is published by arrangement with Elsevier Inc.

ISBN: 978-0-323-18798-5

Capa

Mello e Mayer

Editoração Eletrônica

Thomson Digital

Elsevier Editora Ltda.

Conhecimento sem Fronteiras

Rua Sete de Setembro, nº 111 – 16º andar
20050-006 – Centro – Rio de Janeiro – RJ

Rua Quintana, nº 753 – 8º andar
04569-011 – Brooklin – São Paulo – SP

Serviço de Atendimento ao Cliente

0800 026 53 40

atendimento1@elsevier.com

Consulte nosso catálogo completo, os últimos lançamentos e os serviços exclusivos no site www.elsevier.com.br

NOTA

Como as novas pesquisas e a experiência ampliam o nosso conhecimento, pode haver necessidade de alteração dos métodos de pesquisa, das práticas profissionais ou do tratamento médico. Tanto médicos quanto pesquisadores devem sempre basear-se em sua própria experiência e conhecimento para avaliar e empregar quaisquer informações, métodos, substâncias ou experimentos descritos neste texto. Ao utilizar qualquer informação ou método, devem ser criteriosos com relação a sua própria segurança ou a segurança de outras pessoas, incluindo aquelas sobre as quais tenham responsabilidade profissional.

Com relação a qualquer fármaco ou produto farmacêutico especificado, aconselha-se o leitor a cercar-se da mais atual informação fornecida (i) a respeito dos procedimentos descritos, ou (ii) pelo fabricante de cada produto a ser administrado, de modo a certificar-se sobre a dose recomendada ou a fórmula, o método e a duração da administração, e as contraindicações. É responsabilidade do médico, com base em sua experiência pessoal e no conhecimento de seus pacientes, determinar as posologias e o melhor tratamento para cada paciente individualmente, e adotar todas as precauções de segurança apropriadas.

Para todos os efeitos legais, nem a Editora, nem autores, nem editores, nem tradutores, nem revisores ou colaboradores, assumem qualquer responsabilidade por qualquer efeito danoso e/ou malefício a pessoas ou propriedades envolvendo responsabilidade, negligência etc. de produtos, ou advindos de qualquer uso ou emprego de quaisquer métodos, produtos, instruções ou ideias contidos no material aqui publicado.

O Editor

CIP-BRASIL. CATALOGAÇÃO-NA-FONTE
SINDICATO NACIONAL DOS EDITORES DE LIVROS, RJ

H222n

2. ed.

Hansen, John T.

Netter anatomia para colorir / John T. Hansen ; tradução C. M. P. Serviços Ltda

Me. - 2. ed. - Rio de Janeiro : Elsevier, 2015.

: il. ; 27 cm.

Tradução de: Netter's anatomy coloring book

Inclui índice

ISBN 978-85-352-8158-3

1. Anatomia humana - Atlas. 2. Livros para colorir. I. Título.

15-19117

CDD: 611.00222

CDU: 611(084)



Revisão científica e tradução

Coordenação da Revisão Científica

Prof. Dr. Geraldo Pereira Jotz

*Professor Titular de Anatomia Humana
Chefe do Departamento de Ciências Morfológicas
Universidade Federal do Rio Grande do Sul (UFRGS)
Médico Especialista em Otorrinolaringologia pela ABORL – CCF
Médico Especialista em Cirurgia de Cabeça de Pescoço pela SBCCP*

Revisão Científica

Prof. Dr. Geraldo Pereira Jotz

*Professor Titular de Anatomia Humana
Chefe do Departamento de Ciências Morfológicas
Universidade Federal do Rio Grande do Sul (UFRGS)
Médico Especialista em Otorrinolaringologia pela ABORL – CCF
Médico Especialista em Cirurgia de Cabeça de Pescoço pela SBCCP*

Prof. MSc. Henrique Zaquia Leão

*Professor Assistente de Anatomia Humana
UniRitter – Laureate International Universities
Professor Adjunto de Anatomia Humana
Universidade Luterana do Brasil
Biólogo*

Prof^a. Dra. Tais Malysz

*Professora Adjunta de Anatomia Humana
Departamento de Ciências Morfológicas
Universidade Federal do Rio Grande do Sul (UFRGS)
Fisioterapeuta*

Prof. Deivis de Campos

*Professor Adjunto de Anatomia Humana
Universidade Federal de Ciências da Saúde de Porto Alegre – (UFCSPA)
Professor Adjunto de Anatomia Humana
Universidade de Santa Cruz do Sul – UNISC
Biólogo*

Tradução

Foco Traduções Ltda.

Para **Amy**, filha, esposa, mãe e médica, que coloriu o caminho na faculdade de medicina e me fez acreditar...

Para **Sean**, filho, marido, pai e engenheiro, que coloriu fora das linhas e mostrou-me sua criatividade...

E para **Paula**, esposa, mãe, avó, professora e alma gêmea, que compreendeu o valor de colorir e nos encheu de coragem.

Sobre os Artistas

Frank H. Netter, MD

Frank H. Netter nasceu em 1906, na cidade de Nova York. Estudou arte na Art Student's League e na National Academy of Design antes de entrar para a faculdade de medicina na New York University, onde se formou no ano de 1931. Durante seu período como estudante, os esboços do Dr. Netter atraíram a atenção da faculdade de medicina e de outros médicos, fazendo com que conseguisse aumentar sua renda produzindo ilustrações para artigos e livros-texto. Ele continuou ilustrando paralelamente à atividade de práticas cirúrgicas até 1933, mas, por fim, abriu mão dessa última para dedicar-se integralmente à arte. Depois de servir ao Exército dos Estados Unidos durante a Segunda Guerra Mundial, o Dr. Netter iniciou sua grande contribuição à CIBA Pharmaceutical Company (atual Novartis). Essa parceria de 45 anos resultou na produção de uma coleção extraordinária de arte médica, que é muito conhecida por médicos e outros profissionais da área em todo o mundo.

Em 2005, a Elsevier Inc. adquiriu a coleção de Netter e todas as publicações da Icon Learning Systems. Há, atualmente, cerca de 50 publicações com a arte do Dr. Netter disponíveis por meio da Elsevier Inc. (nos Estados Unidos: www.us.elsevierhealth.com/Netter; fora dos Estados Unidos: www.elsevierhealth.com).

Os trabalhos do Dr. Netter estão entre os melhores exemplos de uso da ilustração no ensino de conceitos médicos. A *Coleção Netter de Ilustrações Médicas*, composto por 13 livros, que inclui a maior parte das 20.000 ilustrações criadas pelo Dr. Netter, tornou-se e permanece sendo um dos trabalhos médicos mais conhecidos já publicados. O *Atlas de Anatomia Humana* de Netter, publicado pela primeira vez em 1989, apresenta ilustrações de anatomia da *Coleção Netter*. Traduzido para 16 idiomas, ele é o atlas de anatomia escolhido por estudantes de medicina e da área da saúde em todo o mundo.

As ilustrações de Netter são apreciadas não apenas por sua qualidade estética, contudo, mais do que isso, por seu conteúdo intelectual. Como escreveu o Dr. Netter em 1949 "... o esclarecimento de um objeto é a finalidade de uma ilustração. Não importa o quanto seja bem desenhada, delicada ou meticulosamente produzida uma imagem, ela será de pouco valor como *ilustração médica* se não esclarecer alguma questão médica". O planejamento, a concepção, o ponto de vista e a abordagem do Dr. Netter são os elementos que compõem as informações de suas ilustrações e o que conferem a elas valor intelectual.

Frank H. Netter, MD, médico e artista, faleceu em 1991.

Aprenda mais sobre o médico-artista cujo trabalho inspira a coleção *Netter Reference*:

<http://www.netterimages.com/artist/netter.htm>.

Carlos A. G. Machado, MD

Carlos Machado foi escolhido pela Novartis para ser o sucessor do Dr. Netter. Ele é o artista principal que contribui para a *Coleção Netter de Ilustrações Médicas*.

Autodidata em ilustrações médicas, o cardiologista Carlos Machado contribuiu com atualizações meticulosas para algumas das pranchas originais do Dr. Netter e criou muitas ilustrações no estilo de Netter, como uma extensão da coleção. A especialidade fotorrealística e o discernimento aguçado na relação médico/paciente do Dr. Machado denotam seu estilo de traço vívido e inesquecível.

A dedicação à pesquisa de cada tópico e assunto ilustrado o coloca entre os principais ilustradores em atividade do ramo.

Aprenda mais sobre sua experiência e veja mais de sua arte em: <http://www.netterimages.com/artist/machado.htm>

PREFÁCIO: **COMO UTILIZAR ESTE LIVRO**

A anatomia humana é um assunto fascinante, complexo e, também, interessante para praticamente todos nós. Seu aprendizado não precisa ser difícil, e pode até ser agradável. Explorar a anatomia humana de forma simples, sistemática e divertida é a razão para a criação de *Netter Anatomia Para Colorir*. Este livro de colorir é para estudantes de todas as idades, o único pré-requisito é a curiosidade!

As imagens de *Netter Anatomia Para Colorir* são baseadas nas ilustrações médicas da anatomia humana belamente formuladas por Frank H. Netter, MD, conforme compiladas no *Atlas da Anatomia Humana*, o mais utilizado no mundo, traduzido para 16 idiomas, e com razão. As ilustrações de Netter resistem ao teste do tempo e lançam luz sobre a anatomia humana para milhões de estudantes por todo o mundo.

Por que utilizar um livro de anatomia para colorir? O melhor motivo, em minha opinião, é porque o “aprendizado ativo” sempre supera o aprendizado passivo. Ver, praticar e aprender são atividades que andam lado a lado; em outras palavras, “dos olhos para as mãos, para a mente, para a memória”. Esse é o modo como a maioria de nós aprende melhor. Livros-texto, *flash cards*, vídeos e atlas, todos têm seu lugar no aprendizado da anatomia humana, mas elementos que nos envolvem mais e nos permitem participar de uma experiência de aprendizado ativo “cimentam” o material em nossa memória.

Netter Anatomia Para Colorir aborda a anatomia no sistema corporal. As notas de rodapé nas páginas ilustradas remetem-se

ao *Atlas da Anatomia Humana* e ao *Netter Anatomia Clínica*, – as fontes das ilustrações coloridas, com legendas completas – para uma melhor análise e referência. Em cada prancha do livro de colorir são destacadas as estruturas mais importantes. Os exercícios de colorir, legendas, textos, marcadores no material essencial e tabelas são disponibilizados para ajudar a compreender o motivo das vistas escolhidas, importantes tanto anatomicamente quanto funcionalmente. Não escrevi legendas demais nas imagens propositalmente, pois queria chamar atenção para os aspectos mais importantes da anatomia, entretanto, este é *seu* livro! Sinta-se à vontade para colorir tudo o que desejar, adicione quantas legendas quiser, cubra as estruturas para testar seus conhecimentos; resumindo, utilize cada imagem criativamente para enriquecer sua experiência de aprendizado. Em muitos casos, eu deixo que você escolha as cores que preferir, mas recomendo que pinte as artérias de vermelho vivo e as veias de azul, os músculos de marrom-avermelhado, os nervos de amarelo e os linfonodos de verde, uma vez que essas cores são comuns na maioria dos atlas de anatomia. Finalmente, acho que você considerará que lápis de cor são a melhor opção, mas se preferir giz de cera, canetas coloridas, marcas-texto ou marcadores, utilize-os! O mais importante de tudo é divertir-se aprendendo anatomia – afinal, é sua anatomia também!

JOHN T. HANSEN, PhD

Capítulo 1 Orientação e Introdução

- 1-1 Terminologia
- 1-2 Planos Corporais e Termos de Relação
- 1-3 Movimentos
- 1-4 A Célula
- 1-5 Tecidos Epiteliais
- 1-6 Tecidos Conjuntivos
- 1-7 Esqueleto
- 1-8 Articulações
- 1-9 Articulações Sinoviais
- 1-10 Músculo
- 1-11 Sistema Nervoso
- 1-12 Pele (Tegumento)
- 1-13 Cavidades Corporais

Capítulo 2 Sistema Esquelético

- 2-1 Estrutura Óssea e Classificação
- 2-2 Características Externas do Crânio
- 2-3 Características Internas do Crânio
- 2-4 Mandíbula e Articulação Temporomandibular
- 2-5 Coluna Vertebral
- 2-6 Vértebras Cervicais e Torácicas
- 2-7 Vértebras Lombares, Sacrais e Coccígeas
- 2-8 Caixa Torácica
- 2-9 Articulações e Ligamentos da Coluna
- 2-10 Cíngulo do Membro Superior e Membro Superior
- 2-11 Articulação do Ombro
- 2-12 Antebraço e Articulação do Cotovelo
- 2-13 Punho e Mão
- 2-14 Articulações e Movimentos do Punho e dos Dedos
- 2-15 Cíngulo do Membro Inferior
- 2-16 Articulação do Quadril
- 2-17 Ossos da Coxa e da Perna
- 2-18 Articulação do Joelho
- 2-19 Ossos do Tornozelo e do Pé
- 2-20 Articulações do Tornozelo e do Pé

Capítulo 3 Sistema Muscular

- 3-1 Músculos de Expressão Facial
- 3-2 Músculos da Mastigação
- 3-3 Músculos Extraoculares
- 3-4 Músculos da Língua e Palato
- 3-5 Músculos da Faringe e da Deglutição
- 3-6 Músculos Intrínsecos da Laringe e Fonação
- 3-7 Músculos do Pescoço
- 3-8 Músculos Pré-vertebrais
- 3-9 Músculos Superficiais e Médios do Dorso
- 3-10 Músculos Profundos (Intrínsecos) do Dorso
- 3-11 Músculos da Parede Torácica
- 3-12 Músculos da Parede Abdominal Anterior

- 3-13 Músculos da Região Inguinal Masculina
- 3-14 Músculos da Parede Abdominal Posterior
- 3-15 Músculos da Pelve
- 3-16 Músculos do Períneo
- 3-17 Músculos Posteriores do Ombro
- 3-18 Músculos Anteriores do Ombro
- 3-19 Músculos do Braço
- 3-20 Pronação e Supinação das Articulações Radiulnares
- 3-21 Músculos Anteriores do Antebraço
- 3-22 Músculos Posteriores do Antebraço
- 3-23 Músculos Intrínsecos da Mão
- 3-24 Resumo dos Músculos do Membro Superior
- 3-25 Músculos Glúteos
- 3-26 Músculos Posteriores da Coxa
- 3-27 Músculos Anteriores da Coxa
- 3-28 Músculos Mediais da Coxa
- 3-29 Músculos Anteriores e Laterais da Perna
- 3-30 Músculos Posteriores da Perna
- 3-31 Músculos Intrínsecos do Pé
- 3-32 Resumo dos Músculos do Membro Inferior

Capítulo 4 Sistema Nervoso

- 4-1 Sistema Neuronal
- 4-2 Células da Glia
- 4-3 Tipos de Sinapses
- 4-4 Encéfalo
- 4-5 Conexões Corticais
- 4-6 Anatomia Sagital Mediana e Basal do Encéfalo
- 4-7 Núcleos da Base
- 4-8 Sistema Límbico
- 4-9 Hipocampo
- 4-10 Tálamo
- 4-11 Hipotálamo
- 4-12 Cerebelo
- 4-13 Medula Espinal I
- 4-14 Medula Espinal II
- 4-15 Nervos Espinais e Periféricos
- 4-16 Dermátomos
- 4-17 Ventriculos Encefálicos
- 4-18 Espaço Subaracnóideo
- 4-19 Parte Simpática do SNA
- 4-20 Parte Parassimpática do SNA
- 4-21 Sistema Nervoso Entérico
- 4-22 Nervos Cranianos
- 4-23 Sistema da Visão I
- 4-24 Sistema da Visão II
- 4-25 Sistemas da Audição e Vestibular I
- 4-26 Sistemas da Audição e Vestibular II
- 4-27 Gustação e Olfacção

Sumário

- 4-28 Plexo Cervical
- 4-29 Plexo Braquial
- 4-30 Plexo Lombar
- 4-31 Plexo Sacral

Capítulo 5 Sistema Cardiovascular

- 5-1 Composição do Sangue
- 5-2 Organização Geral
- 5-3 Coração I
- 5-4 Coração II
- 5-5 Coração III
- 5-6 Coração IV
- 5-7 Características das Artérias, Capilares e Veias
- 5-8 Artérias da Cabeça e Pescoço
- 5-9 Artérias da Cabeça
- 5-10 Artérias do Encéfalo
- 5-11 Veias da Cabeça e Pescoço
- 5-12 Artérias do Membro Superior
- 5-13 Artérias do Membro Inferior
- 5-14 Parte Torácica e Abdominal da Aorta
- 5-15 Artérias do Trato Gastrointestinal
- 5-16 Artérias da Pelve e Períneo
- 5-17 Veias do Tórax
- 5-18 Veias da Cavidade Abdominopélvica
- 5-19 Anastomoses Portossistêmicas
- 5-20 Veias do Membro Superior
- 5-21 Veias do Membro Inferior
- 5-22 Circulação Pré-natal e Pós-natal

Capítulo 6 Sistema Linfático

- 6-1 Organização Geral do Sistema Linfático
- 6-2 Imunidade Inata
- 6-3 Imunidade Adaptativa
- 6-4 Timo e Medula Óssea
- 6-5 Baço
- 6-6 Tonsilas, TLAB, TLAG e TLAM
- 6-7 Aspectos Clínicos do Sistema Linfático

Capítulo 7 Sistema Respiratório

- 7-1 Visão Geral
- 7-2 Cavidade Nasal e Parte Nasal da Faringe
- 7-3 Seios Paranasais
- 7-4 Orofaringe, Laringofaringe e Laringe
- 7-5 Traqueia e Pulmões
- 7-6 Mecanismos Respiratórios

Capítulo 8 Sistema Gastrointestinal

- 8-1 Visão Geral
- 8-2 Cavidade Oral
- 8-3 Dentes
- 8-4 Faringe e Esôfago
- 8-5 Cavidade Peritoneal e Mesentérios
- 8-6 Estômago
- 8-7 Intestino Delgado
- 8-8 Intestino Grosso
- 8-9 Fígado
- 8-10 Vesícula Biliar e Pâncreas Exócrino

Capítulo 9 Sistema Urinário

- 9-1 Visão Geral do Sistema Urinário
- 9-2 Rim
- 9-3 Néfron
- 9-4 Função Tubular Renal
- 9-5 Bexiga Urinária e Uretra

Capítulo 10 Sistema Reprodutor

- 10-1 Visão Geral do Sistema Reprodutor Feminino
- 10-2 Ovários e Tubas Uterinas
- 10-3 Útero e Vagina
- 10-4 Ciclo Menstrual
- 10-5 Mama Feminina
- 10-6 Visão Geral do Sistema Reprodutor Masculino
- 10-7 Testículo e Epidídimo
- 10-8 Uretra Masculina e Pênis

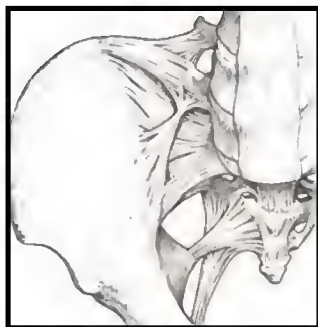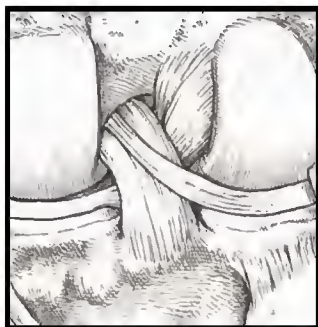
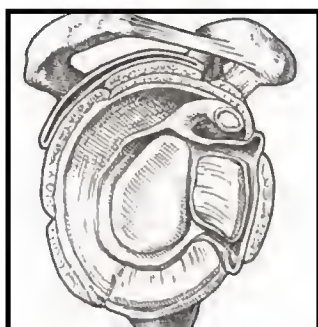
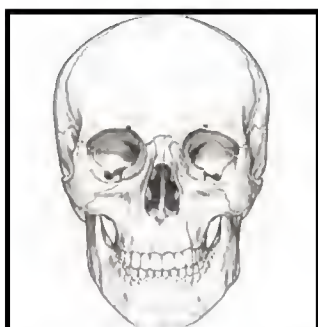
Capítulo 11 Sistema Endócrino

- 11-1 Visão Geral
- 11-2 Hipotálamo e Hipófise
- 11-3 Hipófise
- 11-4 Glândulas Tireoide e Paratireoide
- 11-5 Glândula Suprarrenal
- 11-6 Pâncreas
- 11-7 Puberdade
- 11-8 Hormônios do Sistema Digestório

Índice

I-367

Capítulo 2 **Sistema Esquelético**



2 Coluna Vertebral

A coluna vertebral forma o eixo central do corpo humano, realçando a natureza segmentar de todos os vertebrados; a coluna vertebral é composta de 33 vértebras, distribuídas como descrito a seguir:

- **Vértebras cervicais:** total de sete vértebras, sendo a primeira denominada atlas (C1) e a segunda denominada áxis (C2)
- **Vértebras torácicas:** total de 12 vértebras, cada uma destas articulando-se com um par de costelas
- **Vértebras lombares:** total de cinco vértebras (grandes a fim de suportar o peso do corpo)
- **Sacro:** cinco vértebras fundidas
- **Cóccix:** total de quatro vértebras, com a primeira vértebra coccígea (Co1) geralmente livre, e a segunda, terceira e quarta (Co2-Co4) vértebras fundidas (um remanescente da cauda embrionária)

Ao se observar a coluna vertebral no plano sagital, é possível identificar:

- **Curvatura cervical** (lordose cervical): adquirida posteriormente, quando a criança passa a ser capaz de suportar o peso de sua própria cabeça
- **Curvatura torácica** (cifose torácica): curvatura primária presente no feto
- **Curvatura lombar** (lordose lombar): adquirida posteriormente quando a criança assume a postura ereta
- **Curvatura sacral:** uma curvatura primária presente no feto

Uma vértebra típica apresenta várias características consistentes:

- **Corpo:** porção que suporta o peso e que tende a aumentar de tamanho à medida que o segmento da coluna vai ficando mais baixo
- **Arco:** projeção formada por pedículos e lâminas pares
- **Processos transversos:** extensões laterais formadas a partir da união dos pedículos e lâminas
- **Processos articulares (faces):** duas faces articulares superiores e duas faces articulares inferiores para articulação
- **Processos espinhosos:** projeção que se estende posteriormente a partir da união de duas lâminas
- **Incisura vertebral:** incisuras superiores e inferiores que formam os forames intervertebrais quando as vértebras estão articuladas
- **Forames intervertebrais:** atravessados por nervos espinhais e vasos associados. Formados pela conjugação das incisuras de duas vértebras subsequentes
- **Forame vertebral (canal):** formado entre o arco vertebral e o corpo da vértebra, o forame contém a medula espinal e suas coberturas meníngeas ou, na parte inferior, as raízes nervosas que formam a chamada cauda equina
- **Forames transversos:** aberturas existentes nos processos transversos das vértebras cervicais que abrigam os vasos vertebrais

COLORIR os seguintes componentes de uma vértebra típica, utilizando uma cor diferente para cada:

- 1. **Corpo vertebral**
- 2. **Processo transverso**
- 3. **Faces articulares**
- 4. **Processo espinhoso**
- 5. **Arco vertebral**

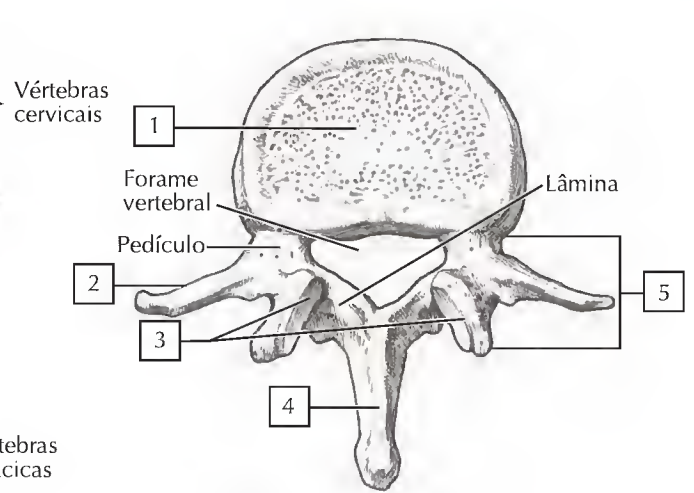
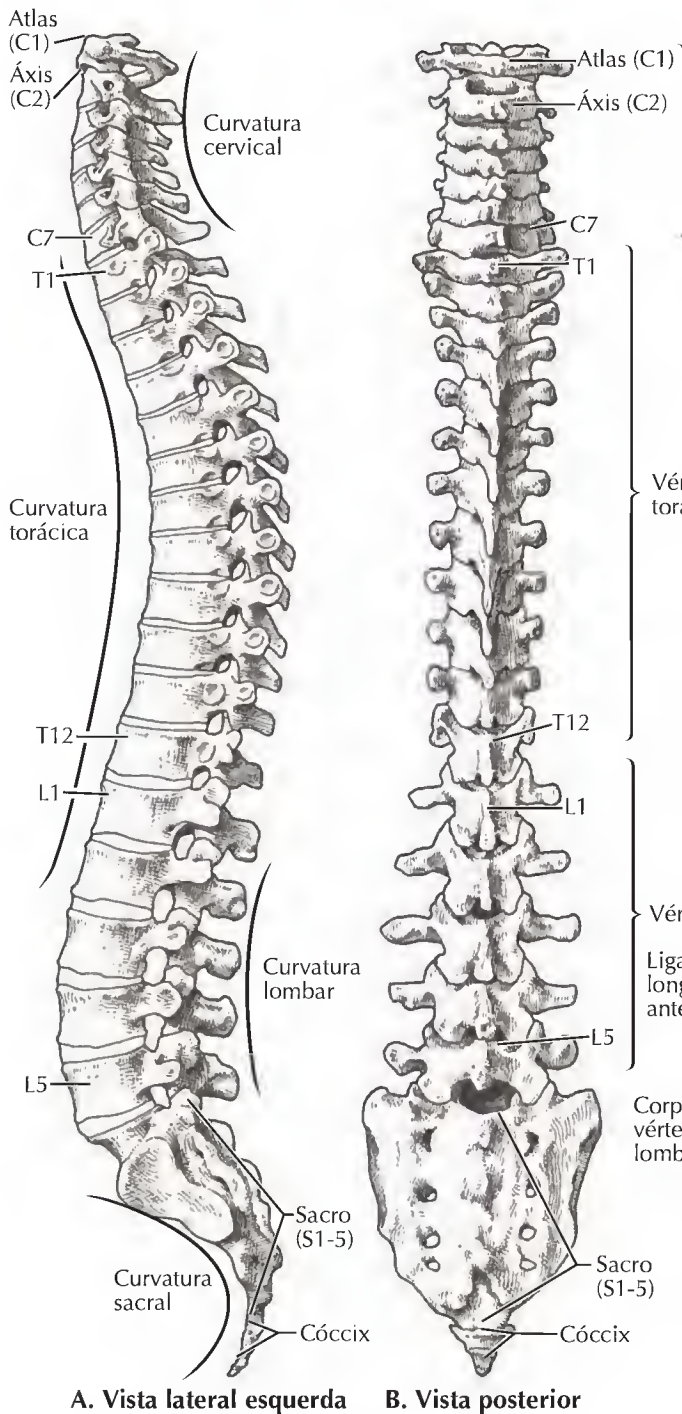
Adicionalmente, vértebras adjacentes articuladas são reforçadas por ligamentos, e seus corpos vertebrais individuais são separados por discos intervertebrais fibrocartilagíneos. Os discos intervertebrais absorvem choques e são capazes de se comprimir e expandir ligeiramente em resposta ao suporte de peso. A parte central dos discos intervertebrais é um **núcleo pulposo** gelatinoso envolvido por camadas concêntricas de fibrocartilagem denominadas **anéis fibrosos**. Como resultado de pressão excessiva ou da desidratação associada ao envelhecimento, os anéis podem começar a enfraquecer e o núcleo pulposo pode formar hérnias através das lamelas cartilaginosas e comprimir a raiz de um nervo em sua passagem pelo forame intervertebral (Prancha 2-7).

COLORIR os principais ligamentos observados em um corte sagital de várias vértebras adjacentes:

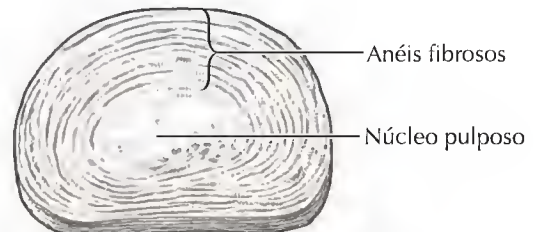
- 6. **Discos intervertebrais: discos fibrocartilagíneos entre corpos vertebrais adjacentes**
- 7. **Ligamento longitudinal anterior: conecta corpos vertebrais adjacentes e o disco intervertebral ao longo de suas faces anteriores**
- 8. **Ligamento longitudinal posterior: conecta os discos intervertebrais ao longo de suas faces posteriores**
- 9. **Ligamento supraespinhal: associa as extremidades dos processos espinhosos adjacentes**
- 10. **Ligamento interespinhal: associa os processos espinhosos adjacentes**
- 11. **Ligamento amarelo: conecta lâminas adjacentes; contém fibras elásticas**

Ponto Clínico:

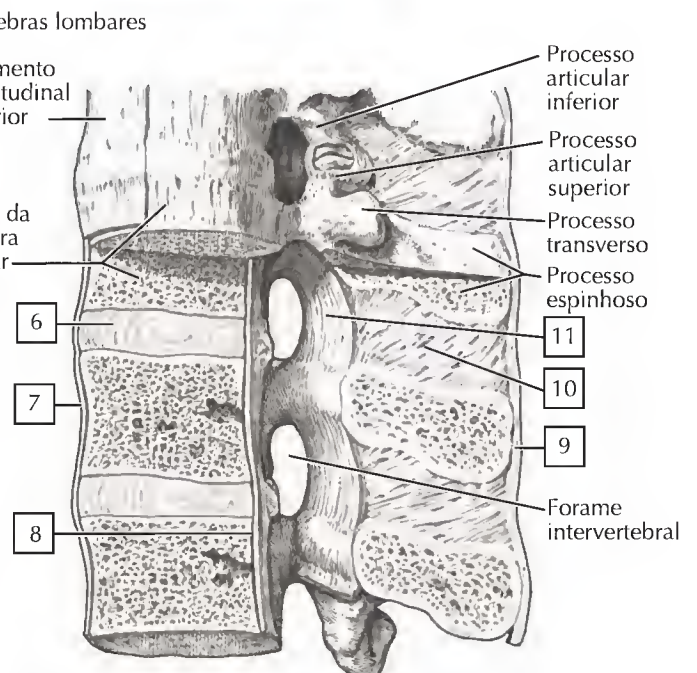
Podem ocorrer curvaturas acentuadas da coluna, congênitas ou adquiridas. A **escoliose** é uma curvatura lateral e rotacional da região torácica ou lombar da coluna, mais frequente em adolescentes do gênero feminino. A **cifose** é uma "corcunda" acentuada da região torácica da coluna, geralmente proveniente de má postura ou osteoporose. A **lordose lombar acentuada** pode ocorrer em virtude de fraqueza dos músculos do tronco ou devido à obesidade, embora também seja frequentemente observada nos últimos meses de gravidez.



C. Vértebra L2: vista superior



D. Disco intervertebral



E. Vista lateral esquerda (parcialmente seccionada no plano mediano)

As **articulações craniovertebrais** são articulações sinoviais que oferecem um arco de movimento relativamente amplo quando comparadas com a maioria das articulações da coluna; as articulações craniovertebrais incluem:

- Articulação atlantoccipital, entre a vértebra **atlas** (C1) e o osso occipital do crânio; permite os movimentos de flexão e extensão (como no movimento de balançar a cabeça para dizer “sim”)
- Articulação atlantoaxial, entre as vértebras atlas e **áxis** (C2); permite rotação (como no movimento de balançar a cabeça para dizer “não”)

LIGAMENTO	FIXAÇÃO	COMENTÁRIO
Articulações dos Processos Articulares (Sinoviais Planas)		
Cápsula articular	Envolve as facetas dos côndilos occipitais	Permite flexão e extensão
Membranas anterior e posterior	Arcos anterior e posterior de C1 ao forame magno	Limita os movimentos da articulação
Articulação Atlantoaxial (Sinovial Uniaxial)		
Membrana tectorial	Corpo do áxis às bordas do forame magno	Continuação do ligamento longitudinal posterior
Apical	Dente do áxis ao osso occipital	Muito pequeno
Alar	Dente do áxis aos côndilos occipitais	Limita rotação
Cruzado	Dente do áxis às massas laterais do atlas	Lembra uma cruz; permite rotação

COLORIR os seguintes ligamentos das articulações craniovertebrais (partes **A-D**), utilizando cores diferentes para cada:

1. Cápsula da articulação atlantoccipital
2. Cápsula da articulação atlantoaxial
3. Ligamento longitudinal posterior
4. Ligamentos alares
5. Ligamento cruzado: feixes superior e inferior do ligamento transverso do atlas

As articulações dos **arcos vertebrais** são articulações sinoviais planas localizadas entre as facetas articulares superior e inferior, permitindo algum movimento.

As articulações dos **corpos vertebrais** são articulações cartilaginosas secundárias situadas entre corpos vertebrais adjacentes. Essas articulações estáveis e sustentadoras também funcionam como amortecedores.

Os **discos intervertebrais** consistem em um **anel fibrocartilaginoso** externo e um **núcleo pulposo** gelatinoso interno. Os discos lombares são os mais espessos e os discos

torácicos superiores os mais finos. Os ligamentos longitudinais anterior e posterior ajudam na estabilização destas articulações.

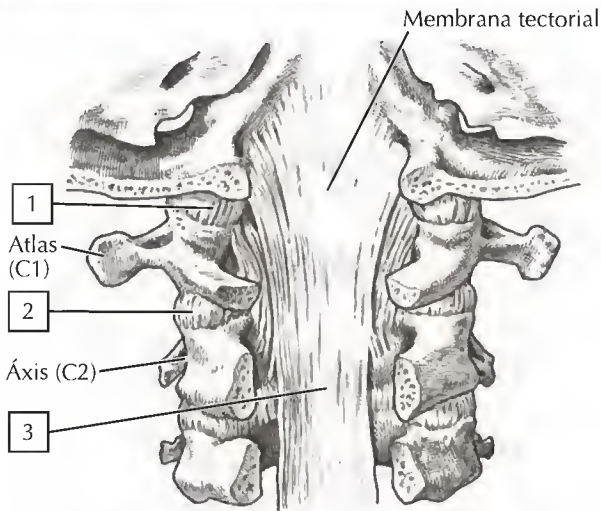
LIGAMENTO	FIXAÇÃO	COMENTÁRIO
Articulações dos Processos Articulares (Sinoviais Planas)		
Cápsula articular	Envolve as facetas	Permite deslizamento; C5-C6 é a mais móvel; L4-L5 permite a maior flexão
Articulações Intervertebrais (Cartilagineas Secundárias [Sínfises])		
Longitudinal anterior (LA)	Anterior aos corpos e discos intervertebrais	Forte; evita hiperextensão
Longitudinal posterior (LP)	Posterior aos corpos posteriores e discos intervertebrais	Mais fraco que LA; evita hiperflexão
Ligamentos amarelos	Conecta lâminas adjacentes das vértebras	Limitam flexão e são mais elásticos
Interespinhoso	Conecta os processos espinhosos	Fracos
Supraespinhoso	Conecta as pontas dos processos espinhosos	Mais fortes e limitam flexão
Ligamento nugal	C7 ao osso occipital	Continuação cervical do ligamento supraespinhoso; Forte
Intertransverso	Conecta processos transversos	Ligamentos fracos
Discos intervertebrais	Entre corpos adjacentes	Fixados pelos ligamentos LA e LP

COLORIR os seguintes ligamentos dos arcos e corpos vertebrais (partes **E e F**), utilizando cores diferentes para cada ligamento:

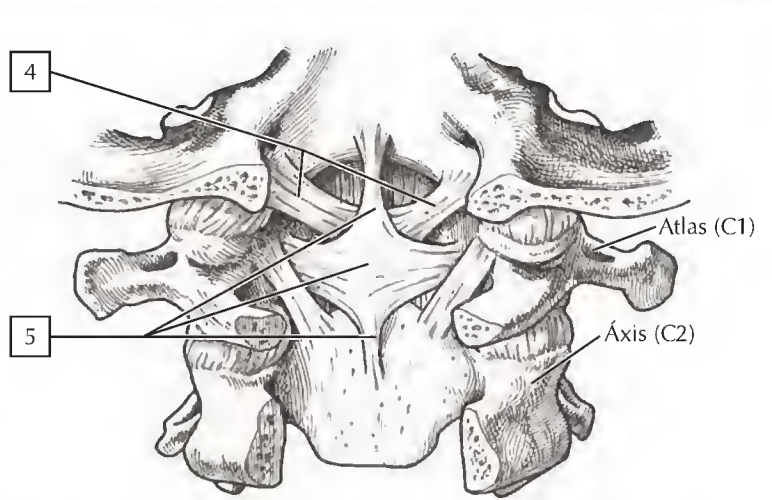
6. Disco intervertebral
7. Ligamento longitudinal anterior
8. Ligamento longitudinal posterior
9. Ligamento amarelo (amarelo por causa das fibras elásticas)
10. Ligamento interespinhoso
11. Ligamento supraespinhoso
12. Ligamento radiado da cabeça da costela

Ponto Clínico:

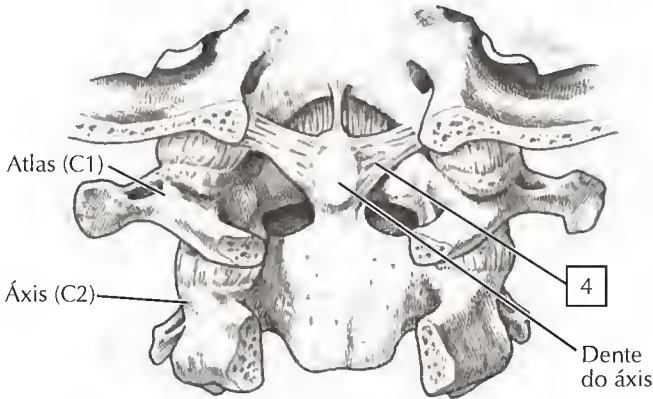
Lesão em “chicote” é um termo leigo que caracteriza a lesão por hiperextensão cervical (muscular, ligamentar, dano ósseo), que geralmente está associada aos acidentes de trânsito. O pescoço relaxado é jogado para trás, em hiperextensão, enquanto o veículo acelera rapidamente para frente. Logo em seguida, ocorre um rápido recuo do pescoço para a posição de flexão extrema. Descansos para cabeça devidamente ajustados podem reduzir significativamente a ocorrência de lesão por hiperextensão.



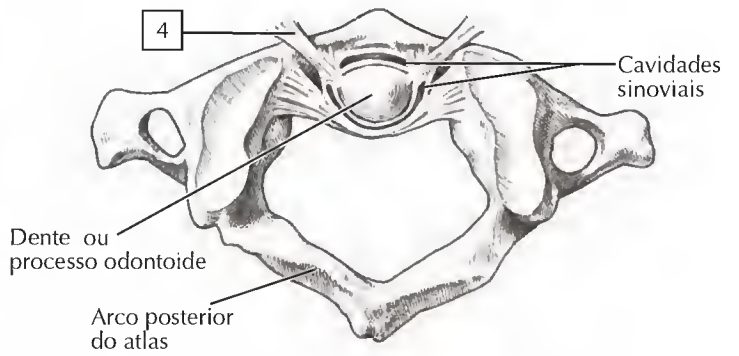
A. Parte superior do canal vertebral com os processos espinhosos e partes dos arcos vertebrais removidos de modo a expor os ligamentos dos corpos vertebrais posteriores: vista posterior



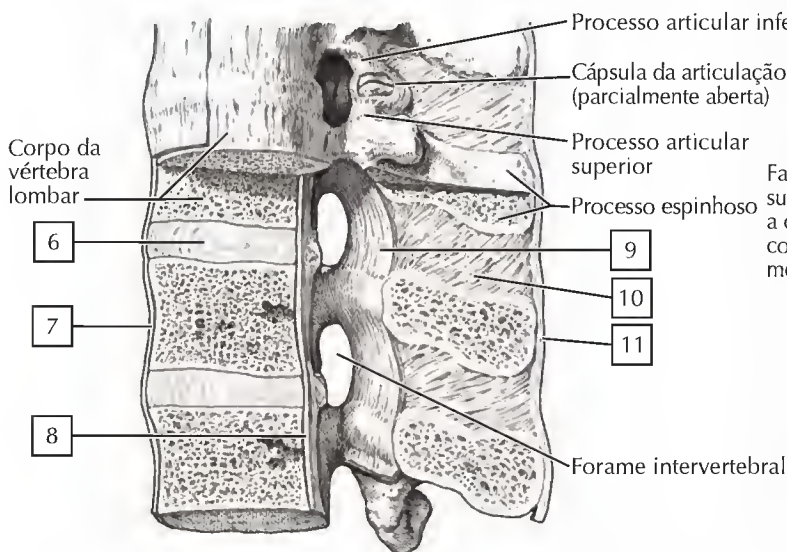
B. Parte principal da membrana tectorial removida para expor os ligamentos profundos: vista posterior



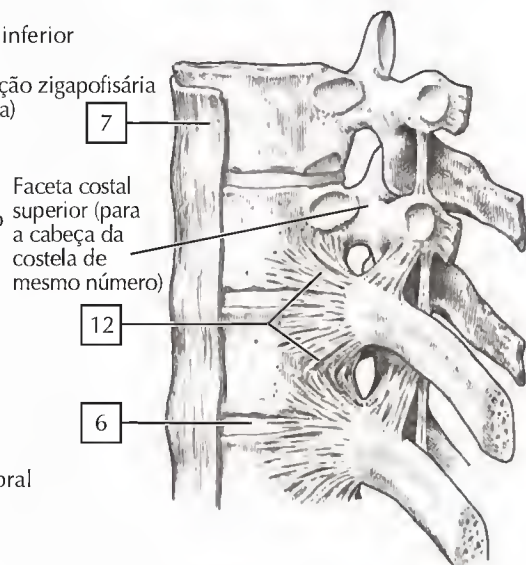
C. Ligamento cruzado removido para expor os ligamentos mais profundos: vista posterior



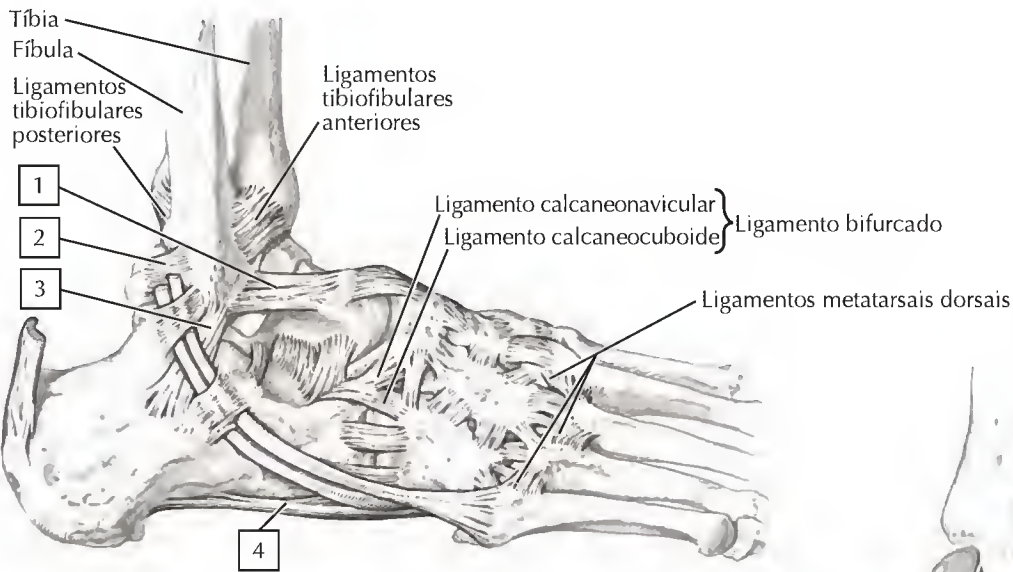
D. Articulação atlantoaxial mediana: vista superior



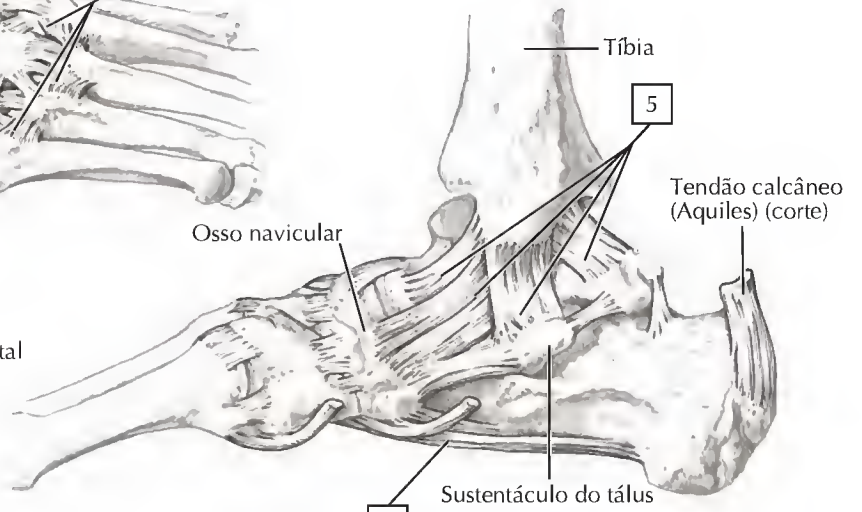
E. Vista lateral esquerda (parcialmente seccionada no plano mediano)



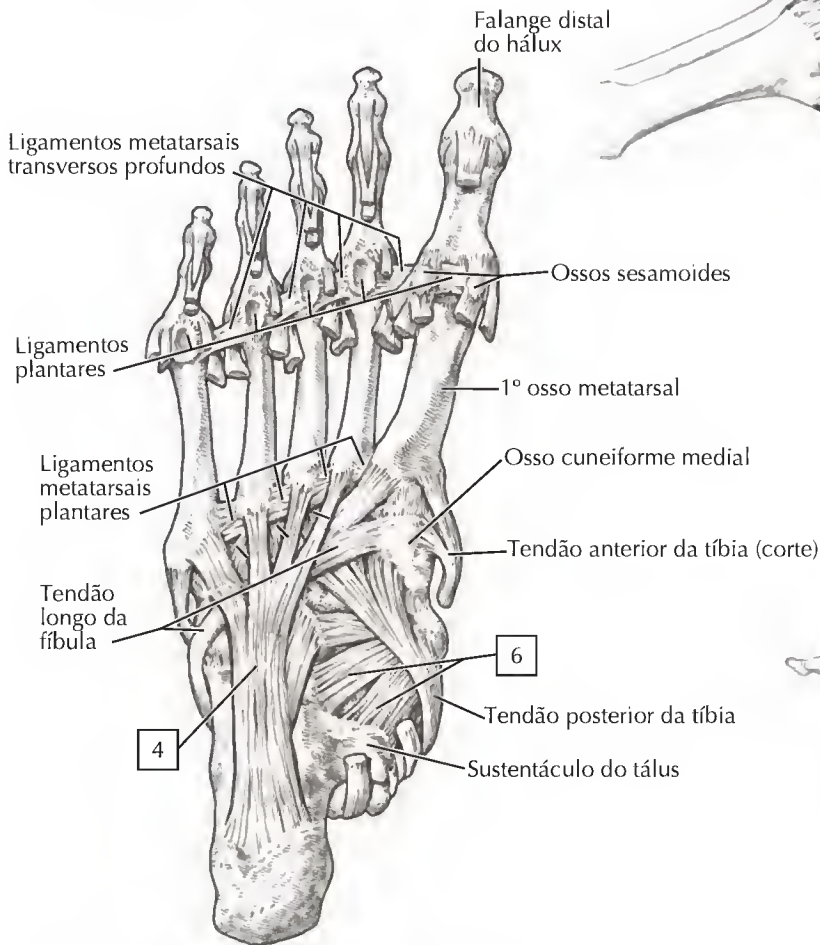
F. Vista lateral esquerda



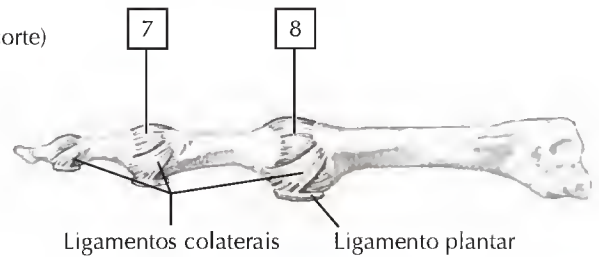
A. Pé direito: vista lateral



B. Pé direito: vista medial



C. Ligamentos e tendões do pé: vista plantar

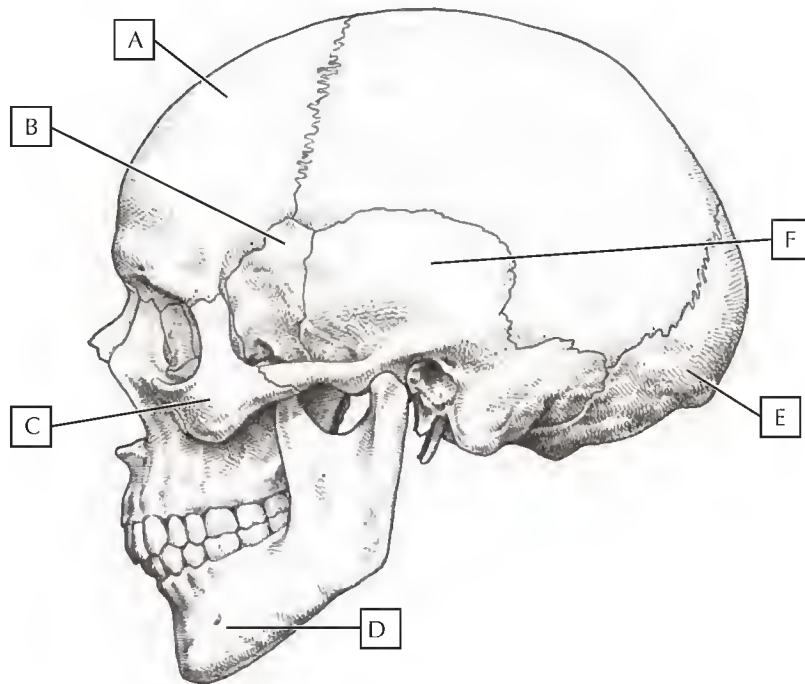


D. Cápsulas e ligamentos das articulações metatarsofalângicas e interfalângicas: vista lateral

QUESTÕES PARA REVISÃO

1. Pinte os ossos do crânio humano indicados pelas letras na figura:

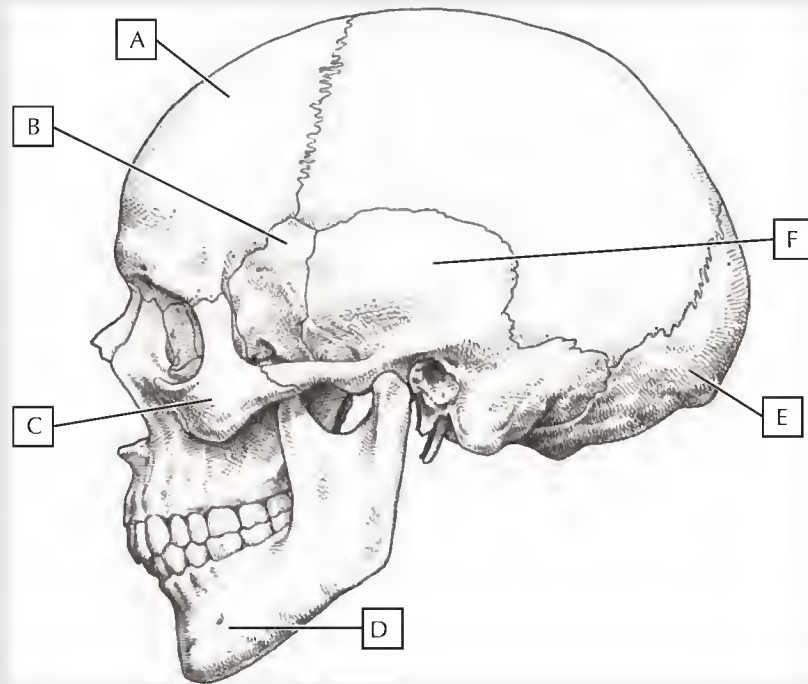
- Osso frontal (verde)
- Osso esfenóide (amarelo)
- Osso zigomático (marrom)
- Mandíbula (azul)
- Osso occipital (vermelho)
- Osso temporal (laranja)



2. Quais são os nomes dos quatro dentes na parte frontal de cada mandíbula? _____
3. O arco da vértebra torácica é formado por quais dos elementos pareados? _____
4. Qual artéria passa pelo forame transverso das vértebras cervicais? _____
5. Quais são os ossos que formam o cingulo e o braço no membro superior? _____
6. Qual é osso carpal que se articula com o metacarpal do polegar? _____
7. Quais são os três ossos que se fundem para formar o osso do quadril? _____
8. A maioria das fraturas do fêmur envolvem que parte do osso? _____
9. Qual é o ligamento do joelho que, se rompido, resulta na extensão excessiva da articulação? _____
10. Quais são os pares de costelas considerados "costelas flutuantes"? _____

GABARITO

1.



(A) Osso frontal

(B) Osso esfenóide

(C) Osso zigomático

(D) Mandíbula

(E) Osso occipital

(F) Osso temporal

2. Incisivos

3. Pedículos e lâminas

4. Artéria vertebral

5. Clavícula, escápula e úmero

6. Trapézio

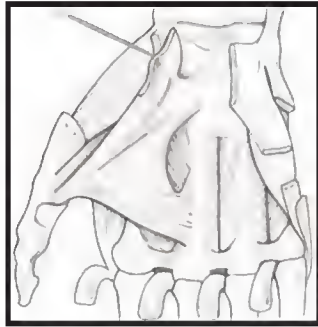
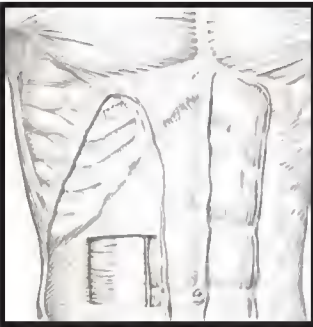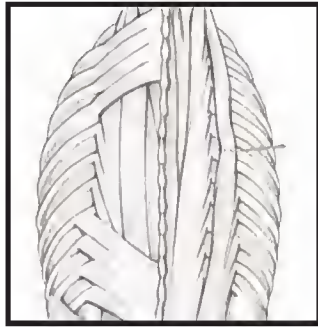
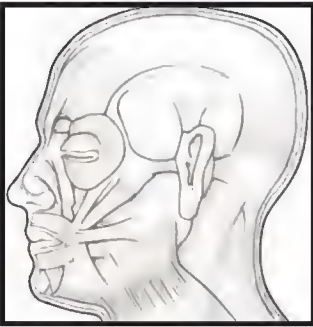
7. Ílio, ísquio e púbis

8. Colo femoral

9. Ligamento cruzado anterior (LCA)

10. Décimo-primeiro e décimo-segundo pares são as costelas flutuantes

Capítulo 3 **Sistema Muscular**



3 Músculos de Expressão Facial

Os músculos de expressão facial são, de diversas maneiras, únicos entre os músculos esqueléticos do corpo. Originam-se embrionariamente do segundo arco faríngeo e são inervados pelos ramos terminais do nervo facial (NC VII). Além disso, a maioria tem sua origem nos ossos da face ou na fáscia, inserindo-se na derme que reveste o couro cabeludo, a face

e a porção anterolateral do pescoço. Alguns dos mais importantes músculos de expressão facial estão resumidos na tabela abaixo, podendo ser coloridos nas imagens da página a seguir.

Todos esses músculos são inervados pelo nervo facial (NC VII).

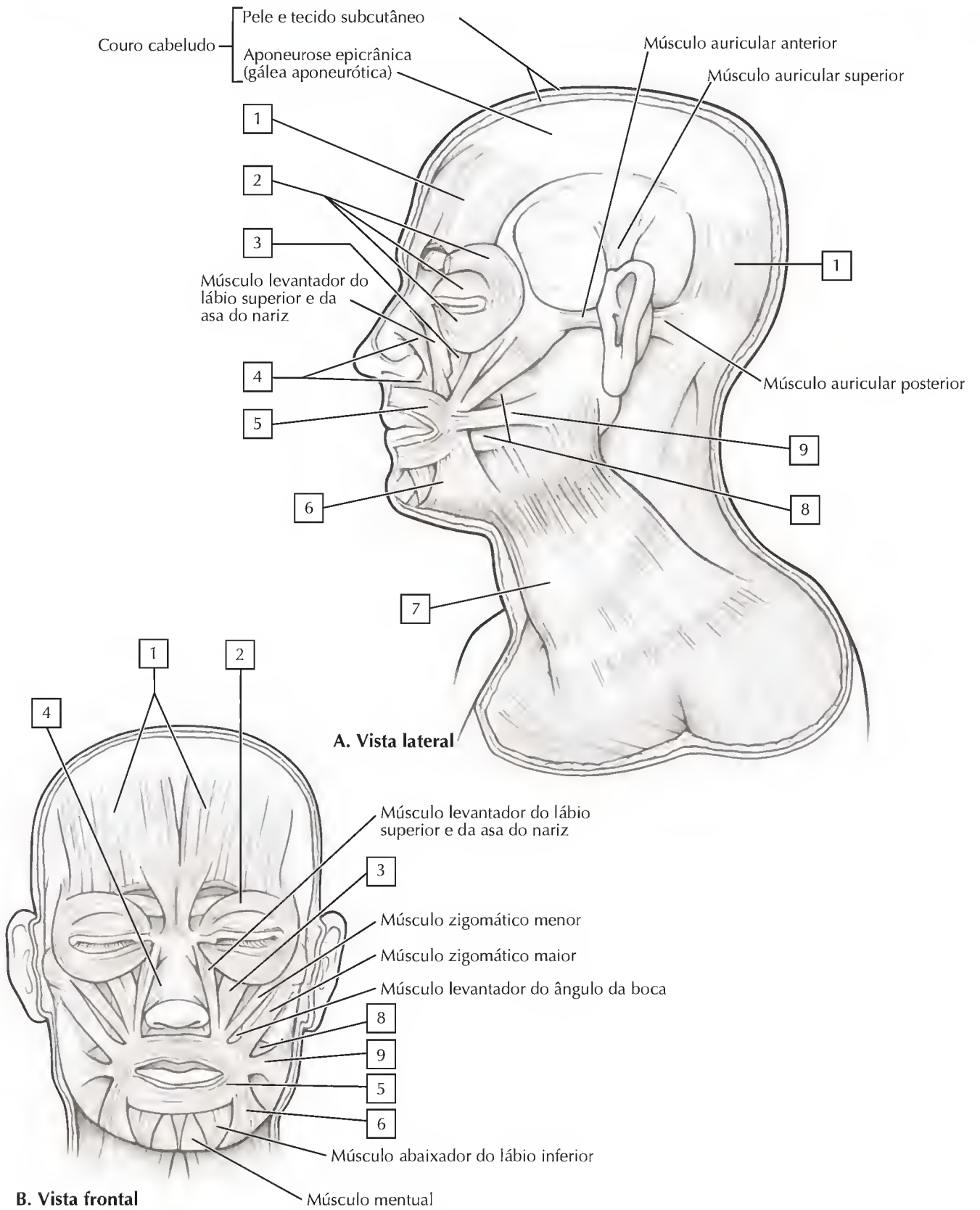
MÚSCULO	ORIGEM	INSERÇÃO	PRINCIPAIS AÇÕES
Frontal	Pele da testa	Aponeurose epicraniana	Eleva as sobrancelhas e a testa; cria rugas na testa
Orbicular do olho	Margem orbital medial, ligamento palpebral medial e osso lacrimal	Pele ao redor da órbita; placa tarsal	Fecha as pálpebras; controla o fechamento forçado da parte orbital e o fechamento da parte palpebral durante as piscadas
Nasal	Parte superior da incisura canina da maxila	Cartilagens nasais	Move a asa do nariz em direção ao septo para comprimir a abertura
Orbicular da boca	Plano mediano da maxila superiormente e da mandíbula inferiormente; outras fibras da superfície profunda da pele	Membrana da mucosa dos lábios	Fecha os lábios e realiza sua protrusão (p. ex., movimento realizado durante o assovio)
Levantador do lábio superior	Processo frontal da maxila e região infraorbital	Pele do lábio superior e cartilagem alar	Eleva o lábio, dilata a narina, eleva o ângulo da boca
Platisma	Fáscia superficial das regiões deltoide e peitoral	Mandíbula, pele da bochecha, ângulo da boca e orbicular da boca	Abaixa a mandíbula e tensiona a pele da parte inferior da face e do pescoço
Mental	Fossa incisiva da mandíbula	Pele do queixo	Eleva e realiza a protrusão do lábio inferior; cria rugas na queixo
Bucinator	Mandíbula, rafe pterigomandibular e processos alveolares da maxila e da mandíbula	Ângulo da boca	Pressiona a bochecha contra os dentes molares, auxiliando na mastigação

COLORIR alguns dos mais importantes músculos de expressão facial listados abaixo, utilizando uma cor diferente para cada:

- 1. **Epicrânio (frontal e occipital):** esses dois músculos estão conectados um ao outro pela gálea aponeurótica (um tendão largo e plano)
- 2. **Orbicular do olho:** um músculo esfíncterico que fecha as pálpebras (possui uma parte palpebral, nas pálpebras, e uma parte orbital fixada na margem óssea da órbita)
- 3. **Levantador do lábio superior:** eleva o lábio superior e abre as narinas
- 4. **Nasal:** possui uma parte transversa e uma parte alar
- 5. **Orbicular da boca:** músculo esfíncterico que fecha a boca (músculo responsável pelo beijo)
- 6. **Abaixador do ângulo da boca:** abaixa os lábios (responsável pela expressão de tristeza, visto que abaixa os cantos da boca)
- 7. **Platisma:** músculo largo e fino que envolve a parte anterolateral do pescoço e tensiona a pele da parte inferior da face e do pescoço
- 8. **Bucinator:** permite mover as bochechas para dentro, mantendo alimentos entre os dentes molares durante a mastigação (ocasionalmente, “mordemos” a bochecha quando este se contrai muito vigorosamente)
- 9. **Risório:** músculo responsável pelo sorriso (auxiliado pelos músculos zigomáticos)

Ponto Clínico:

A paralisia unilateral do nervo facial (geralmente resultante de inflamação), denominada **paralisia de Bell**, pode levar à assimetria facial, pois os músculos tornam-se flácidos no lado afetado da face. Indivíduos com paralisia de Bell podem não ser capazes de torcer o nariz ou franzirem as sobrancelhas, fecharem firmemente a boca, sorrir ou tensionar a pele do pescoço.



3 Músculos da Mastigação

Os músculos da mastigação incluem quatro pares de músculos (lados esquerdo e direito) que se fixam na mandíbula, derivados embrionariamente do primeiro arco faríngeo e inervados pela divisão mandibular do nervo trigêmeo (NC V3). São importantes nos atos de morder e mastigar os alimentos.

COLORIR os seguintes músculos da mastigação, utilizando uma cor diferente para cada:

- 1. **Temporal: músculo plano com origem na fossa temporal e na fáscia sobrejacente, com a função de elevar a mandíbula (fechar a boca). É possível ver esse músculo contraindo-se na parte lateral da cabeça durante a mastigação**
- 2. **Masseter: poderoso músculo que eleva a mandíbula, sendo hipertrofiado em indivíduos que mascam chiclete durante muito tempo. Pessoas que mascam chiclete cronicamente tendem a possuir bochechas rechonchudas pois seus músculos masseter são aumentados pelo uso crônico**

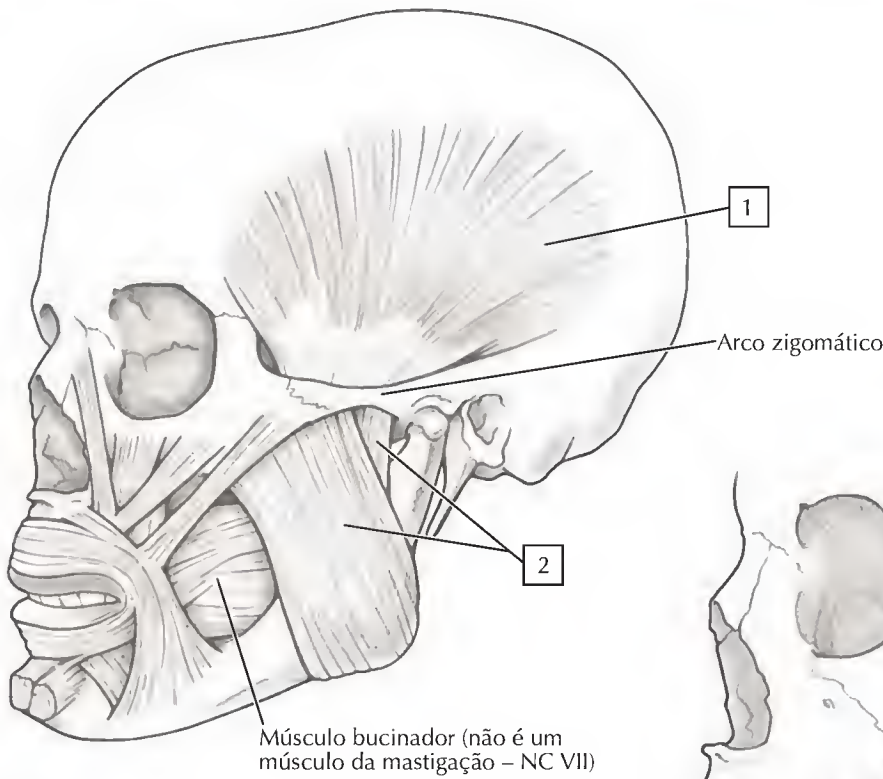
- 3. **Pterigóideo lateral: localizado medialmente ao ramo da mandíbula, é importante nos movimentos laterais necessários durante a mastigação dos alimentos**
- 4. **Pterigóideo medial: localizado medialmente ao ramo da mandíbula, também participa na mastigação visto que suas fibras estão orientadas na mesma direção do músculo masseter. Auxilia também no fechamento da mandíbula**

Esses músculos estão resumidos na tabela a seguir: todos são inervados pelo nervo mandibular (NC V3).

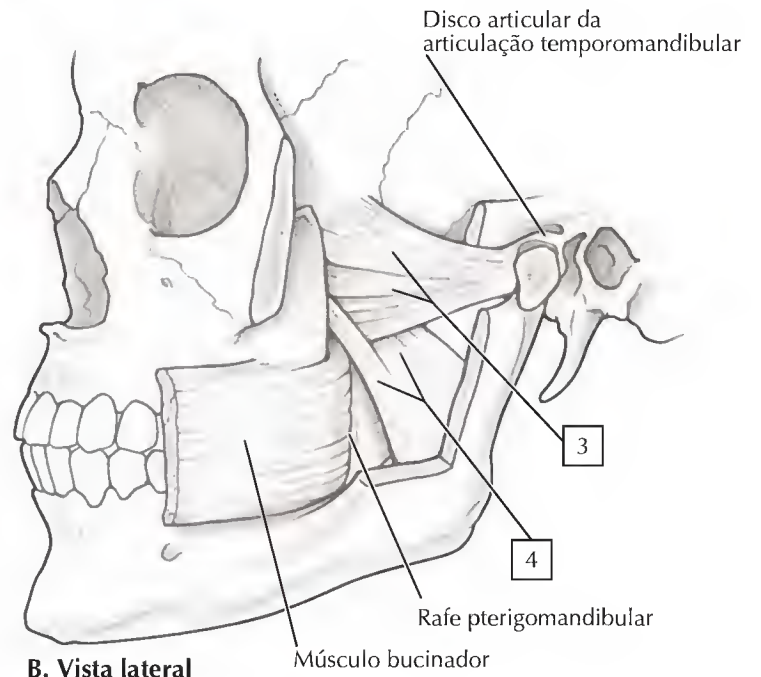
MÚSCULO	ORIGEM	INSERÇÃO	PRINCIPAIS AÇÕES
Temporal	Assoalho da fossa temporal e fáscia temporal profunda	Processo coronoide e ramo da mandíbula	Eleva a mandíbula; fibras posteriores retraem a mandíbula
Masseter	Arco zigomático	Ramo da mandíbula e processo coronoide	Eleva e realiza protrusão da mandíbula; fibras profundas realizam retração
Pterigóideo lateral	<i>Cabeça superior:</i> superfície infratemporal da asa maior do esfenóide <i>Cabeça inferior:</i> lâmina pterigóidea lateral	Colo da mandíbula, disco articular e cápsula da ATM	Agindo juntos realizam a protrusão da mandíbula e abaixam o queixo; agindo separados e alternadamente produzem movimentos laterais
Pterigóideo medial	<i>Cabeça profunda:</i> superfície medial da lâmina pterigóidea lateral e osso palatino <i>Cabeça superficial:</i> tuberosidade da maxila	Ramo da mandíbula, inferior ao forame da mandíbula	Eleva a mandíbula; agindo juntos realizam a protrusão da mandíbula; agindo separados realizam a protrusão da lateral da mandíbula; agindo alternadamente realizam movimento de trituração

Ponto Clínico:

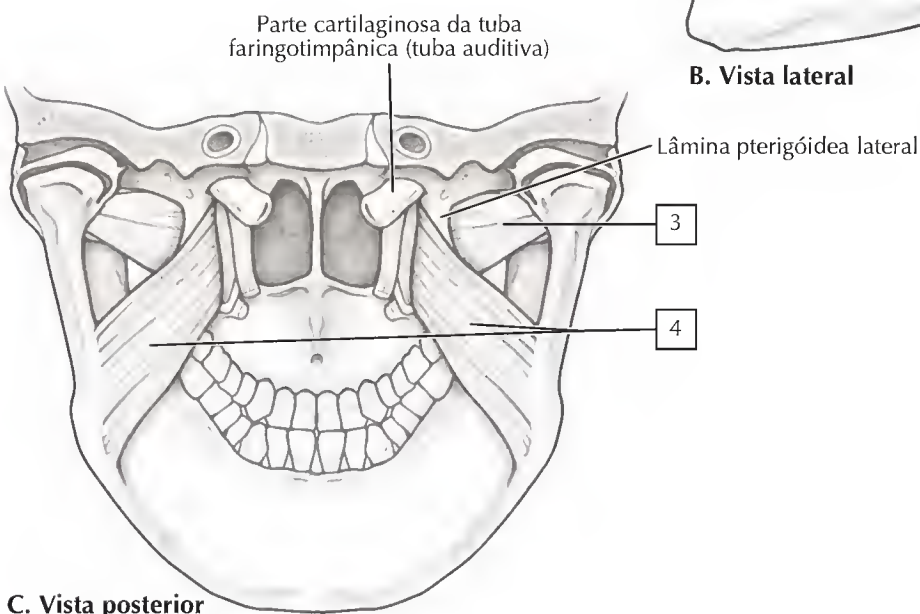
O **tétano** é uma doença causada pela toxina neurotrópica do *Clostridium tetani*, a qual pode afetar o sistema nervoso central causando uma dolorosa contração tônica dos músculos, particularmente do masseter, o que resulta em uma condição na qual a mandíbula fica travada. Existe uma vacina para evitá-la, sendo importante manter as imunizações em dia.



A. Vista lateral



B. Vista lateral



C. Vista posterior

3 Músculos Anteriores da Coxa

Um septo intermuscular de tecido conjuntivo divide a coxa em três compartimentos musculares. Os músculos do compartimento anterior são motores primários da extensão do joelho, embora diversos músculos cruzem tanto o quadril como o joelho, agindo em ambas as articulações. Adicionalmente, dois músculos da parede abdominal posterior, o psoas maior e o íliaco (iliopsoas), passam pela região superior da coxa, constituindo os flexores mais potentes da articulação do quadril (Prancha 3-14). Os músculos anteriores da coxa estão resumidos na tabela a seguir.

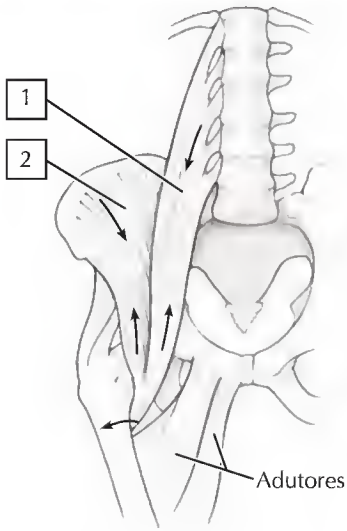
COLORIR os seguintes músculos, utilizando uma cor diferente para cada:

- 1. Psoas maior
- 2. Íliaco: psoas maior e íliaco se fundem para formar o músculo iliopsoas
- 3. Tensor da fáscia lata
- 4. Sartório: o termo “sartório” refere-se a um costureiro que cruza suas pernas para costurar, flexionando o quadril e o joelho simultaneamente; esta é a ação do músculo sartório
- 5. Reto femoral: os músculos numerados de 5-8 nesta lista compreendem o grupo do quadríceps femoral; todos eles se fundem para formar o tendão do músculo quadríceps femoral, que é contínuo com o tendão da patela
- 6. Vasto lateral
- 7. Vasto medial
- 8. Vasto intermédio

MÚSCULO	FIXAÇÃO PROXIMAL (ORIGEM)	FIXAÇÃO DISTAL (INSERÇÃO)	INERVAÇÃO	PRINCIPAIS AÇÕES
Tensor da fáscia lata	Espinha ilíaca anterior superior e crista ilíaca anterior	Trato iliotibial que se insere no côndilo lateral da tíbia	Nervo glúteo superior (L4-S1)	Abduz, rotaciona medialmente e flexiona a coxa no quadril; ajuda a manter o joelho estendido
Sartório	Espinha ilíaca anterior superior e parte superior da incisura inferior a ela	Parte superior da superfície medial da tíbia	Nervo femoral (L2-L4)	Flexiona, abduz e rotaciona lateralmente a coxa na articulação do quadril; flexiona a articulação do joelho
Quadríceps Femoral				
Reto femoral	Espinha ilíaca anterior inferior e parte superior do ílio ao acetábulo	Base da patela e ligamento patelar à tuberosidade tibial	Nervo femoral (L2-L4)	Estende a perna na articulação do joelho; reto femoral também estabiliza a articulação do quadril e auxilia o iliopsoas a flexionar a coxa no quadril
Vasto lateral	Trocânter maior e lábio lateral da linha áspera do fêmur	Base da patela e ligamento patelar à tuberosidade tibial	Nervo femoral (L2-L4)	Estende a perna na articulação do joelho
Vasto medial	Linha intertrocantérica e lábio medial da linha áspera do fêmur	Base da patela e ligamento patelar à tuberosidade tibial	Nervo femoral (L2-L4)	Estende a perna na articulação do joelho
Vasto intermédio	Superfícies anteriores e laterais da diáfise femoral	Base da patela e ligamento patelar à tuberosidade tibial	Nervo femoral (L2-L4)	Estende a perna na articulação do joelho

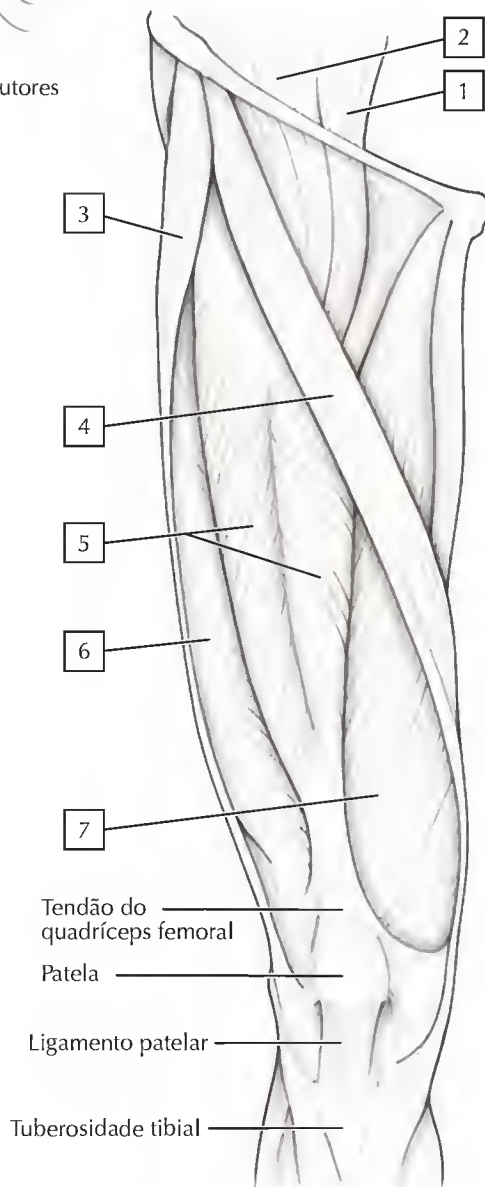
Ponto Clínico:

Uma leve batida no **ligamento** da patela com um martelo indica o reflexo patelar, que leva o joelho flexionado a estender-se para cima (em extensão). Esta manobra testa a integridade do músculo e sua inervação pelo nervo femoral.

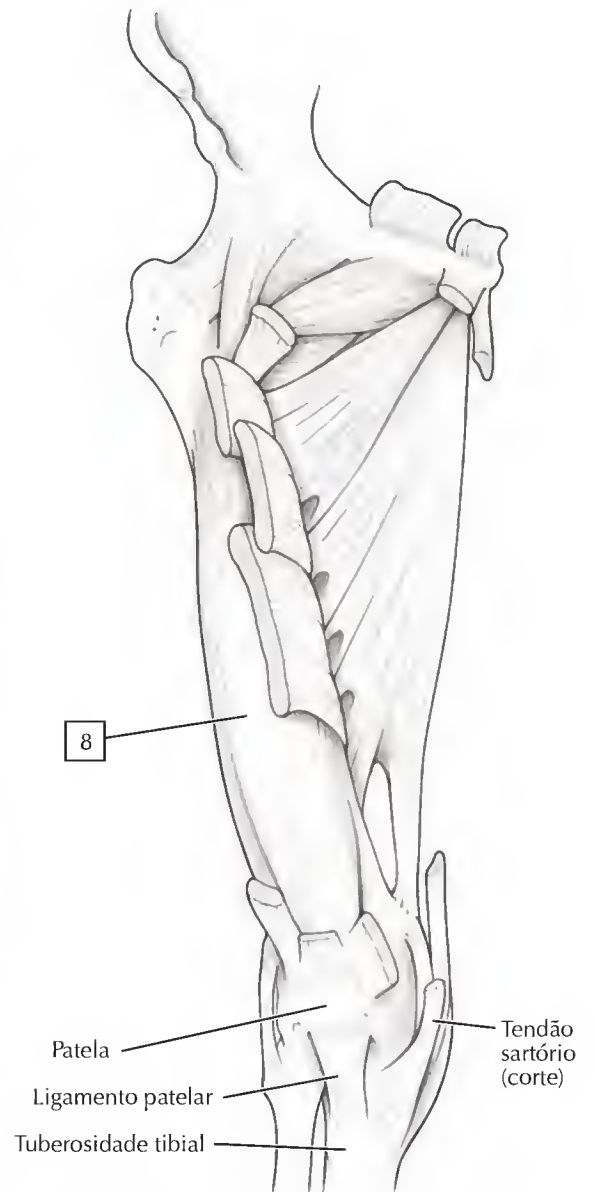


Nota: As setas indicam a direção da ação do músculo iliopsoas

A. Músculo iliopsoas



B. Vista anterior



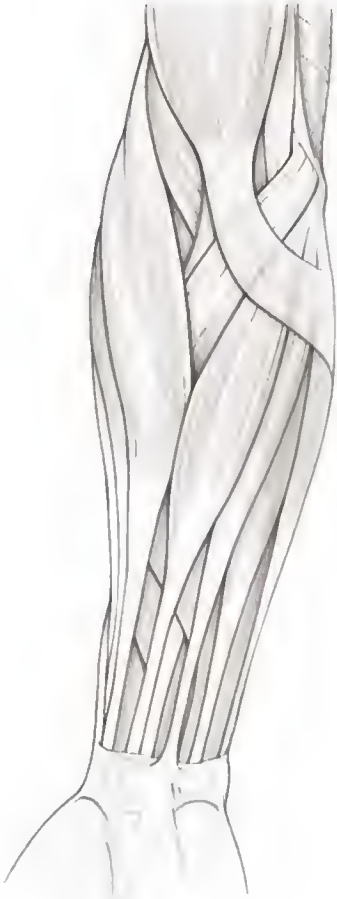C. Vista anterior, dissecação profunda

QUESTÕES PARA REVISÃO

1. Por que um paciente com Paralisia de Bell (inflamação do nervo facial unilateral) pode ser incapaz de fechar seu olho ipsilateral?

2. Que músculo pode estar paralisado se, durante um exame oftálmico, for detectada a incapacidade de aduzir e abaixar o globo ocular? _____
3. Quais são os três músculos que revestem a parede posterior da faringe e auxiliam na deglutição? _____
4. Os músculos intrínsecos profundos do dorso inervados pelo ramo dorsal do nervo espinal incluem quais dos seguintes grupos musculares?
 - A. Ereter da espinha _____
 - B. Latíssimo do dorso _____
 - C. Levantador da escápula _____
 - D. Romboide maior _____
 - E. Serrátil posterior inferior _____
5. Uma hérnia ocorre na região inguinal e uma parte dos intestinos e mesentérios descem para o escroto. Esse paciente provavelmente possui qual dos seguintes tipos de hérnia?
 - A. Femoral _____
 - B. Inguinal direta _____
 - C. Hiatal _____
 - D. Inguinal indireta _____
 - E. Umbilical _____
6. Um atleta sofre uma lesão no manguito rotador. Qual dos seguintes músculos provavelmente foi rompido?
 - A. Infraespinal _____
 - B. Subescapular _____
 - C. Supraespinal _____
 - D. Redondo maior _____
 - E. Redondo menor _____
7. Um estiramento na virilha geralmente inclui qual dos seguintes músculos?
 - A. Adutor longo _____
 - B. Reto femoral _____
 - C. Sartório _____
 - D. Semitendíneo _____
 - E. Vasto medial _____

Colorir cada músculo descrito abaixo:



8. Esse músculo está ausente em uma pequena parcela da população (vermelho).
9. Esse músculo é innervado pelo nervo radial (azul).
10. Esse músculo flexiona o punho e é innervado pelo nervo ulnar (verde).

GABARITO

1. Paralisia do músculo orbicular do olho da expressão facial
2. Músculo oblíquo superior
3. Músculos constritores faríngeos superiores, médios e inferiores
4. A
5. D
6. C

NETTER ANATOMIA PARA COLORIR

JOHN T. HANSEN

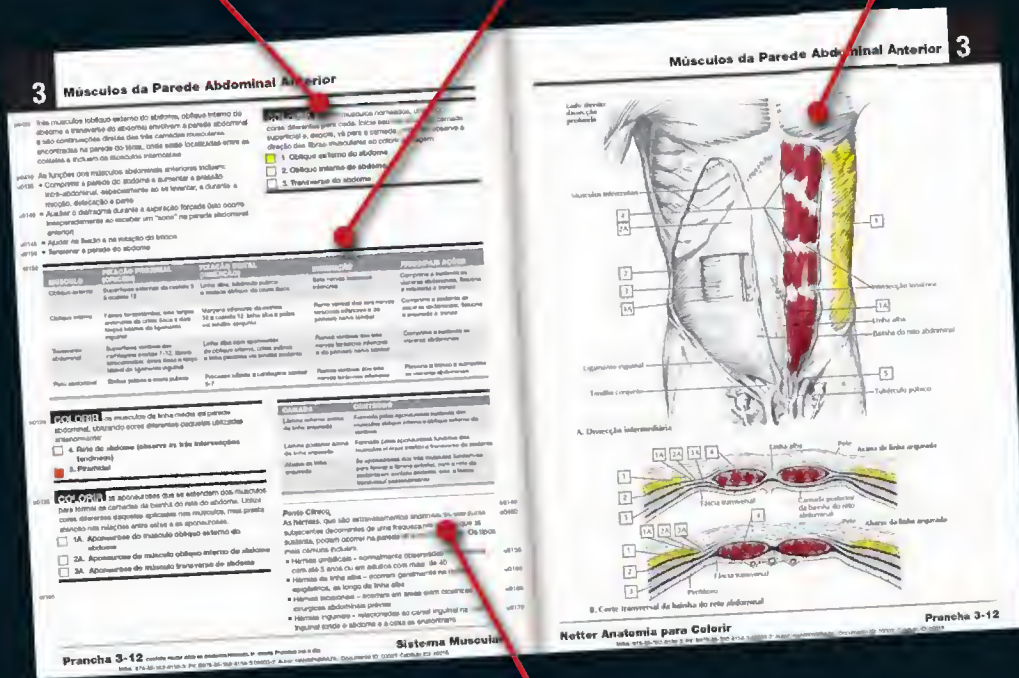
2ª EDIÇÃO

Aprenda e domine facilmente a anatomia, divertindo-se com a abordagem única de Netter Anatomia para Colorir. Você pode identificar artérias, veias e nervos, incluindo seus cursos e bifurcações; reforçar sua compreensão das origens e inserções dos músculos a partir de múltiplas vistas e camadas de dissecação e aprimorar seu conhecimento sobre a integração de órgãos específicos no mecanismo dos sistemas de todo o corpo humano. Se você é estudante de anatomia, deixe-se guiar pela arte de Netter!


use o guia de cores
ao trabalhar em cada
exercício

revise ligamentos, inervação,
ação e a irrigação sanguínea

siga os traços do mestre
ilustrador e professor
Frank Netter, MD




pontos clínicos destacam a importância
da anatomia para a medicina



Classificação de Arquivo Recomendada
ANATOMIA

www.elsevier.com.br/medicina

ISBN 978-85-352-8158-3



9 788535 128158 3